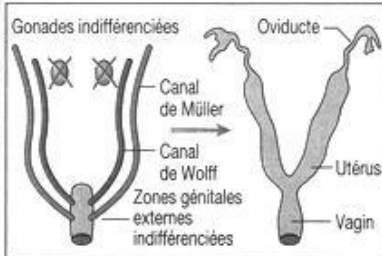
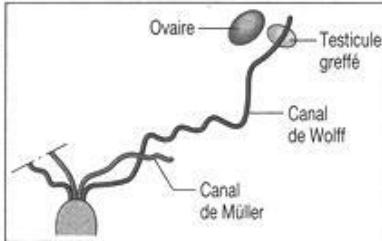
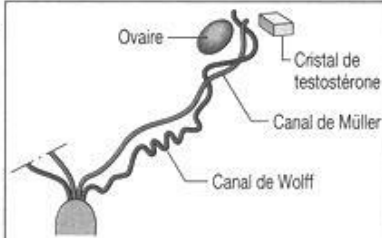


**EXPERIENCE HISTORIQUE D'ALFRED JOST**

Compétences et attitudes : savoir relever des informations d'une expérience historique, savoir communiquer, savoir raisonner  
 Pratiquer une démarche scientifique, observer, raisonner avec rigueur pour expliquer les étapes de différenciation de l'appareil sexuel au cours du développement embryonnaire et fœtal

Expérience	Protocoles	Résultats
A	Castration d'embryon en place dans l'utérus au moment où les glandes génitales sont indifférenciées. Les embryons castrés ont poursuivi leur développement et ont tous acquis des voies génitales représentées sur le schéma ci-contre (et ceci quel que soit le sexe chromosomique des embryons).	
B	Greffe à des fœtus femelles de lapine âgés de 20 jours d'un testicule fœtal prélevé sur un fœtus mâle de 20 jours. Le schéma ci-contre montre l'état des voies génitales huit jours après l'intervention.	
C	Implant d'un cristal d'une substance extraite des testicules, la testostérone, à proximité d'un des ovaires de fœtus femelles de lapine âgés de 20 jours. Le schéma montre l'état des voies génitales chez ces animaux huit jours après le traitement.	

[http://vinci.svt.free.fr/spip.php?action=accéder\\_document&arg=169&cle=accf9a6da01ebb31c66174f34cf2dd12&file=jpg%2Fproc2.jpg](http://vinci.svt.free.fr/spip.php?action=accéder_document&arg=169&cle=accf9a6da01ebb31c66174f34cf2dd12&file=jpg%2Fproc2.jpg)